Lane Medical Library

Aus der Abteilung für
Hals-Nasen-Ohren-Krankheiten des Marienhospitals, Stuttgart
Chefarzt: Dr. Caesar Hirsch

DIE RÖNTGENOLOGIE DER AKUTEN MASTOIDITIS

INAUGURAL-DISSERTATION
zur
Erlangung der Doktorwürde in der gesamten Medizin
der
Hohen Medizinischen Fakultät
der
Universität zu Frankfurt a. M.
vorgelegt von

KLAUS FELGNER
ALTONA (ELBE)

VERLAG VON F. C. W. VOGEL IN LEIPZIG
1928

Aus der Abteilung für
Hals-Nasen-Ohren-Krankheiten des Marienhospitals, Stuttgart
Chefarzt: Dr. Caesar Hirsch

DIE RÖNTGENOLOGIE DER AKUTEN MASTOIDITIS

INAUGURAL-DISSERTATION

zur

Erlangung der Doktorwürde in der gesamten Medizin

der

Hohen Medizinischen Fakultät

der

Universität zu Frankfurt a. M.

vorgelegt von

KLAUS FELGNER
ALTONA (ELBE)

VERLAG VON F. C. W. VOGEL IN LEIPZIG
1928

Digitized by the Internet Archive
in 2026

https://archive.org/details/IA40154009_0045

Auf der Suche nach den Anfängen einer diagnostischen Verwertung der Röntgenbilder vom Mittelohr finden wir, daß als erster Scheier im Jahre 1896 die Schädelbasis und besonders die Gegend des os temporale röntgenoskopisch dargestellt hat, allerdings in der Hauptsache die Canales semicirculares und die Ossicula menschlicher Foeten. Zwei Jahre später hat Brühl wohlgelungene Versuche, die mit Quecksilber ausgefüllten Hohlräume des Ohres am Präparat topographisch gut sichtbar zu machen, ausgeführt. Erst 1903 ist es wieder Scheier, welcher mitteilt, daß er den äußeren Gehörgang, manchmal die Zellen des Warzenfortsatzes, aber nur bei Kindern im ersten Lebensjahr und besonders bei solchen in den ersten Wochen die Bogengänge gesehen habe.

Während nun die Röntgenogramme Brühls ausschließlich der anatomischen Darstellungsweise der Hohlräume des Ohres dienten, haben Henle und Hinsberg unternommen, ein Röntgenogramm des gesunden und kranken Warzenfortsatzes zu schaffen. Dabei macht Henle auf die Schwierigkeiten aufmerksam, welche in der Dicke der Kopfschwarte, der Menge und der Dicke der knöchernen Bestandteile gegeben sind. Die Schwierigkeit, gleichartige Bilder zu erhalten, brachte Henles Versuchen, mit Stereoaufnahmen den Warzenfortsatz mit seinen Zellen besser zu erkennen, kein brauchbares Resultat, so daß er zum Schlusse meint, das Gelingen brauchbarer Röntgenaufnahmen sei ein zu unsicheres, um eine häufigere Ausnutzung dieses Verfahrens zu ermöglichen. Aber die Versuche sollten immerhin fortgesetzt werden.

In den erwähnten Schwierigkeiten, welche die Bildtechnik und die Diagnose der Röntgenogramme von Schädelbasis und Schädel überhaupt boten, lag für Voß hauptsächlich der Grund für die bisherige Vernach-

lässigung des röntgenologischen Studiums der Gehörorgane. In einem sehr eingehenden Vortrag auf der 16. Versammlung der Deutschen Otologischen-Gesellschaft, Bremen, im Jahre 1907 weist er schon mit Nachdruck auf die wichtigsten Anwendungsgebiete der Röntgenstrahlen in der Ohrenheilkunde hin und nennt an erster Stelle die eitrigen Erkrankungen des Gehörorgans, von denen Fälle keineswegs selten sind, die unseren bisherigen klinischen Untersuchungsmethoden bisweilen unüberwindliche diagnostische Schwierigkeiten bereiten. Die gelegentliche Überraschung über die Ausdehnung des pathologischen Prozesses im Knochen bei der Operation erweckte den Wunsch nach weiteren Hilfsmitteln und hielt ihn rege, „um einem Zustand ein Ende zu machen, der die Entscheidung über den geeigneten Moment zum operativen Eingriff oft ganz von der Erfahrung des einzelnen abhängig macht und damit der Willkür Tür und Tor öffnet".

Röntgenuntersuchungen könnten ferner wichtige Aufschlüsse liefern bei der Feststellung von Schädelbasisfrakturen, aber auch anderer direkter oder indirekter Verletzungen der Schädelbasis, besonders des Felsenbeines. Diagnostische Irrtümer, die Veranlassung zu vergeblichen Operationsversuchen gegeben haben, könnte die genaue Bekanntschaft mit dem Röntgenogramm unter Umständen vermeiden, wie bei den malignen Geschwülsten des Felsenbeines oder bei otitischen und periostischen Veränderungen in der Schädelbasis auf Grund von luetischen Erkrankungen. Wertvolle Anhaltspunkte liefern die Röntgenuntersuchungen auch bei Mißbildungen des Gehörgangs. In der Erkenntnis, daß das Röntgenogramm nur dann ein wertvolles diagnostisches Hilfsmittel für die Deutung der Warzenfortsatzerkrankungen sein kann, beschreitet Voß den einzig richtigen Weg, indem er sich der Forderung Schüllers nach Herstellung tadelloser Röntgenogramme anschließt. Er verlangt „typische" Aufnahmen, d. h. die Aufnahmen sollen stets in bestimmten einfachen Projektionsrichtungen gemacht werden, damit die am Lebenden gewonnenen Bilder mit typischen Skelettaufnahmen identischer Projektionsrichtung verglichen werden können. Nach genauen Angaben der Aufnahmetechnik von Präparaten wird die Herstellung von Bildern an Lebenden beschrieben. Es wurden jedesmal, wie es wohl heute noch üblich ist, des Vergleiches wegen beide Seiten aufgenommen, und zwar stets im frontalen Durchmesser.

Bei Fällen von akuter Mastoiditis hat Voß einige Male mit Hilfe des Röntgenbildes vor der Operation Einschmelzungsvorgänge im Warzenfortsatz feststellen können, weil im Gegensatz zur anderen Seite im zu operierenden Warzenfortsatz stärkere Schatten vorhanden waren. In einigen anderen Fällen ließen Verschattungen auf der kranken Seite auf Ausfüllung der Zellhohlräume schließen, wobei über die Natur des Füllstoffes, seien es Knochenneubildungen, Granulationen oder freier

Eiter, nur Vermutungen gehegt werden durften. Durch die anschließend ausgeführte Operation wurden die Röntgenbefunde bestätigt. In der Zusammenfassung schließt Voß, in der Erwartung verbesserter Bilderherstellung und daraus folgender zunehmender Erfahrung in der Deutung der dabei erhobenen Befunde, mit dem Wunsche, „die Röntgenologie möchte sich auch in der Otologie das verdiente Bürgerrecht erwerben".

Sehr wichtig für die geschichtliche Entwicklung der Warzenfortsatzröntgenologie ist ferner ein Vortrag von Winkler, Bremen, welcher ebenfalls auf der 16. Versammlung der Deutschen Otolog. Gesellschaft gehalten wurde. Winkler bedauert, daß seine im sagittalen Durchmesser aufgenommenen Röntgenphotographien nur in Ausnahmefällen gelungen seien, da er, wie schon Henle gezeigt hatte, Hindernisse in Gestalt von dicker Kopfschwarte, Schädel- sowie Gehirnmasse mit seinem besten Röntgenmaterial nicht immer überwinden konnte. Leichter waren transversale Schädelaufnahmen, welche in der Regel die Lage des Sinus, Warzenfortsatzzellen, das Lumen des Antrum sowie der Pauke bzw. des äußeren Gehörganges zur Anschauung bringen. Als unliebsames Ereignis, wegen dessen er bei mit den bekannten Hilfsmitteln absolut klar zu beurteilenden Fällen chronischer und akuter Ohrenerkrankungen auf eine Röntgenaufnahme verzichtet, beschreibt Winkler einen Haardefekt der der Röntgenröhre zugewandten Seite, der in einigen Fällen monatelang bestehen blieb.

Da bei der Einstellung der Röntgenröhre in die horizontale Schädelachse und transversalen Durchmesser stets beide Warzenteile von der Platte aufgenommen werden, mußten die Konturen der zu untersuchenden Warzengegend von den Schatten der gegenüberliegenden Ohrgegend unterschieden werden, wodurch das Bild an Klarheit einbüßt, deshalb schaltet Winkler eine Warzengegend dadurch aus, daß er die Röntgenstrahlen von der gegenüberliegenden Scheitelgegend auf das zu untersuchende Ohr einwirken ließ unter Verzicht auf die genaue Übereinstimmung des Röntgenbildes mit den Größenverhältnissen der Wirklichkeit. Durch Blendenbenutzung ließ er nur das fokale Strahlenbündel zum Objekt treten und erhält auf diese Weise kontrastreiche Röntgenbilder der Schädelteile. Indem sich Winkler an eine alte Einteilung hält, erkannte er den größten Wert der Röntgenographie der Ohrgegend darin, daß sie Aufschluß gibt, wie die Knochensubstanz des Warzenfortsatzes beschaffen ist, ob die gefährliche diplotisch-spongiöse Substanz vorliegt oder ein pneumatischer Processus, oder ob mehr die kompakte Knochensubstanz überwiegt.

Bei Verdacht von Hirnkomplikationen konnte er Defekte des Tegmen tympani röntgenoskopisch zur Darstellung bringen. Die Röntgenogramme bestätigten die im allgemeinen zutreffende Richtigkeit des Körnerschen Lehrsatzes, daß bei Brachyzephalen die Decke der

Paukenhöhle dürner ist als bei Dolichozephalen. Ein weiteres Untersuchungsresultat Körners über die Lage der Fossa sigmoidea zu den Mittelohrräumen, welche bei Dolichozephalen eine für die Eingriffe meist günstigere ist als bei Brachyzephalen, ließ sich durch Röntgenbilder im bejahenden Sinne nachweisen, wobei sehr wertvoll ist, die gefährlichen verlagerten bzw. vorgelagerten Sinus vor einer Aufmeißlung festzustellen. Um eine genaue Übereinstimmung des Röntgenbildes mit den Größenverhältnissen der Wirklichkeit zu erhalten, müssen natürlich in diesen Fällen Aufnahmen im transversal-horizontalen Durchmesser gemacht werden. In Beziehung auf akute Mastoiditis glaubt Winkler im Röntgenbild einen Anhaltspunkt für die Prognose finden zu können.

Hiermit erfährt die Röntgenologie des Warzenfortsatzes in ihrer aufsteigenden Entwicklung für geraume Zeit einen gewissen Stillstand. Die gewonnenen Erfahrungen auf dem Gebiete der Technik werden genau gesammelt, es setzt eine sehr wertvolle Kleinarbeit ein, um aus dem bisherigen Material die Feinheiten herauszufinden und besonders für die Diagnose, Prognose und Therapie zu verwerten. Es ist zu dieser Zeit noch nicht möglich, von der Röntgenologie des gesunden Warzenfortsatzes die des erkrankten Warzenfortsatzes zu trennen. Alle neuen Erkenntnisse in der Röntgenologie, die auf akute Mastoiditis Bezug haben, sind abschnittsweise verstreut in Arbeiten allgemeineren Inhaltes. So wird Jahre hindurch die Winklersche Schrägaufnahme als beste Aufnahmerichtung am meisten geübt, nachdem sich die leichte Ausführungsmöglichkeit des Warzenfortsatzröntgenogramms herausgestellt hatte. Wichtiger als die pathologischen Veränderungen im Warzenfortsatz ist zunächst die Kenntnis von der normalen Anatomie und der Topographie im Os petrosum. Leidler und Schüller haben in den Jahren 1905 bis 1910 versucht, eine systematische Röntgenanatomie des Ohres darzustellen, um auf Grund dieser Untersuchungen eine richtige Vorstellung von der Bedeutung der Röntgendiagnostik für die Ohrenheilkunde zu gewinnen. Das Geständnis, bereits bald nach Beginn der Arbeit beinahe den Mut zur weiteren Fortsetzung verloren zu haben, wird uns heute nach dem Erscheinen der Monographie Wittmaacks „Über die normale und die pathologische Pneumatisation des Schläfenbeins" nicht verwundern.

In Profil- und en-face-Aufnahmen können die topographischen Verhältnisse gut detailliert werden. Beim Kinde sind die Bogengänge deutlich, bei Erwachsenen nur selten und unvollkommen zu sehen. Pneumatische Schläfenbeine lassen das Antrum schlecht, diploetische gut erkennen. Auf die Lage des Sinus ist bei Aufnahme in transversalem Durchmesser mit Sicherheit zu schließen, das Emissarium mastoideum ist fast stets zu sehen.

Nachdem nunmehr durch systematische Untersuchungen an Toten und Lebenden eine normale Röntgenanatomie bekannt war, wurden auch

pathologische Prozesse mit größerer Sicherheit als vorher gedeutet, und es war möglich, Eiter, Granulationen, ebenso Sequester im Warzenfortsatz mit Röntgenstrahlen zu diagnostizieren. Allerdings kann die akute Entzündung der Schleimhaut von der Erweichung des Knochens nur schlecht unterschieden werden, und wenn doch, so sind über diese Unterschiede nur undeutliche, nicht exakte Angaben gemacht. Es ist nach Sidney Lange im Jahre 1910 viel leichter, Fälle von chronischer Mastoiditis durch Röntgenstrahlen zu klären, als eine akute Mastoidis, bei welcher jedoch befriedigende Resultate erzielt werden, wenn der Prozeß soweit vorgeschritten ist, daß es zur Erweichung und Nekrose des Knochens kommt.

Mit dem Auffinden neuer Aufnahmerichtungen und fortschreitender Vervollkommnung der Röntgenapparate gelangen die Aufnahmen auf eine für die Otiatrie immer brauchbarere Höhe. Wenn auch der Vorschlag von Busch 1911 für die Erkenntnis einer akuten Mastoiditis im allgemeinen wenig geeignet ist, so gelingt es doch, Aufnahmen durch eine in den Mund genommene Bleiglasröhre herzustellen, welche in besonderen Fällen Frakturen und pathologische Prozesse der hinteren Pyramidenfläche und am Tegmen tympani sichtbar zu machen ermöglichen.

Im Jahre 1912 konnte auf Grund der schon beschriebenen Technik und der systematischen anatomischen Kenntnisse für entzündliche Warzenfortsatzerkrankungen gewisse immer wiederkehrende Befunde als Ausgangspunkt für die Beurteilung ausgedrückt werden. Es erscheinen im Röntgenbilde die Warzenfortsatzzellen verwaschen, wenn sie mit Flüssigkeit gefüllt sind. Geht die scharfe Zeichnung der Zellwand verloren, so besteht ein schwerer Grad der Mastoiditis, die auf eine Erkrankung der knöchernen Zellwände hindeutet. Bei teilweisem oder vollständigem Verlust der Zellwände handelt es sich um Abszeß oder Nekrose im Warzenfortsatz. Bei chronischer sklerosierender Mastoiditis fand man Zunahme der Dicke des Warzenfortsatzes mit teilweiser oder vollkommener Verwischung der Zellen.

Bei der akuten Otitis media, die klinisch ohne Warzenfortsatzbeteiligung verläuft, ließ sich nach Sidney-Lange in 50% der Fälle eine Beteiligung des Warzenfortsatzes nachweisen, die in verwaschener Zeichnung direkt hinter dem Antrum oder in dessen Umgebung besteht. Der vor dem Antrum befindliche Paukenhöhlenschatten, welcher sich normalerweise im Diapositiv als heller Fleck darstellt, in welchen als dunklerer Fleck Gehörknöchelchenschatten sichtbar sind, erscheint blasser, weil die Eiteransammlung die Röntgenstrahlen schlechter durchläßt.

War selbstverständlich die Kenntnis des normalen Befundes von Warzenfortsatzaufnahmen eine unerläßliche Vorbedingung für die Beurteilung überhaupt, so mußte das berechtigte Unsicherheitsgefühl und

das geringe Vertrauen, welches weite Kreise in die diagnostischen Qualitäten des Warzenfortsatzröntgenogramms setzten, zugestanden werden, wenn es nicht gelang, die Röntgendiagnose in der Otiatrie entscheidend und nutzbringend für die entzündlichen Erkrankungen zu verwerten. Das Erreichen dieses Zieles bietet uns die Lehre von Wittmaack in seiner obenerwähnten Monographie aus dem Jahre 1918.

Die alte Anschauung, daß im anatomischen Bau des nicht entzündeten Warzenfortsatzes alle Übergänge von stärkster Pneumatisation bis zur vollständigen Sklerose zu finden seien, betrachtete die Differenzen in der Struktur als zufällige individuelle Eigentümlichkeiten, bei chronischen Mittelohreiterungen erwies sich kompakter Knochen als Endprodukt einer Abwehrreaktion des Gewebes gegen das Fortschreiten der eingedrungenen Schädlichkeit.

Wittmaack erklärt die Pneumatisation des Warzenfortsatzes aus der resorptiven Fähigkeit der Mittelohrschleimhaut. Diese verwandelt vom Antrum ausgehend den spongiös angelegten Knochen durch Resorption in pneumatischen. Durch Rückbildung hoher subepithelialer Gewebslager entsteht im Säuglingsalter die serosaähnliche Schleimhaut. Diese arbeitet weiter resorptiv und erzeugt einen Warzenfortsatz mit ausgedehntem regelmäßigen Zellensystem, welches im Röntgenbild den ganzen Processus ausfüllend bis an die zarte Kortikalis reicht (Abb. 1). Feinste Knochenwände trennen die einzelnen Zellen, welche nach der Peripherie an Größe zunehmen, und radiär auf das Antrum zugerichtet, entsteht ein fächerförmig ausstrahlendes System zierlicher Linien.

Bei der Sonnenkalbschen Schrägaufnahme bildet die untere und hintere Begrenzung des Processus der feine linienförmige Kortikalschatten, während vorn nach unten spitz zulaufend die Labyrinthkapsel als derber rundlicher Knochenschatten das Bild abschließt. Nasalwärts setzt sich ohne Übergang der Schatten der Felsenbeinpyramide an. Unterhalb zieht der Gelenkfortsatz des Unterkiefers nach abwärts. Als feine scharfe Linie, häufig verdoppelt, läuft die Kontur des Tegmen vom hinteren oberen Ende der Pyramide in das rückwärtige pneumatische System. Im Anschluß an den Labyrinthschatten nach hinten hart unter der Tegmenlinie ist als dreieckiges, wenig scharf umgrenztes Gebilde das Antrum zu finden, häufig durch die radspeichenförmige Anordnung der darum herum gruppierten pneumatischen Hohlräume als röntgenanatomischer Ort festgelegt. Die Zellen greifen mitunter perilabyrinthär weit nach vorn. Erscheinen über dem Dach des Antrums pneumatische Hohlräume, so werden diese die Schläfenschuppe einnehmen. Fast immer ist über die topographische Beziehung des Sinus etwas zu sagen. Als breites dunkles Band, an seiner vorderen Grenze, meist als scharfe Linie kenntlich, zieht er von hinten oben nach vorn,

unten durch das Zellsystem. Eine tiefe Insisura digastrica wird mitunter quer über die Spitze projiziert. Die Schädelbasis fällt bei der Sonnenkalbschen Schrägaufnahme unter den Ohrschatten im Gegensatz zur Stenversschen Aufnahmerichtung (Abb. 2), welche das Ziel verfolgt die Teile des inneren Ohres und Cavum tympani mit Ossicula nebeneinander auf das Bild zu bringen. In diesem Fall überspannt den Warzenfortsatz die bandartige Schädelbasiskontur.

Im Gegensatz zum ideal pneumatisierten Processus gibt es die

Abb. 1.
Normale Pneumatisation.

verschiedenartigsten Skiagramme von in klinischem Sinne normaler, nicht entzündlicher Warzenfortsätze, bei denen sich in der Darstellung kaum etwas Gemeinsames ergibt. Da nach Wittmaack die Rückbildung der Mukosa durch fötal oder im Säuglingsalter stattfindende Entzündungen gestört werden kann, so bleiben die hohen embryonalen Gewebsschichten in gewissem Umfange bestehen, die sich anatomisch durch die Persistenz eines mehr oder weniger voluminösen subepithelialen Gewebspolsters und physiologisch durch eine Pneumatisationshemmung ausdrückt. Je dicker das resistente Gewebspolster ist, um so größer ist der Verlust an Zellbildungsvermögen. Infektiöse Insulte verwandeln die hyperplastische Schleimhaut fibrös, somit zum völligen Verlust

der resorptiven Fähigkeit führend, im Extrem zu einem Antrum als einzigem Luftraum im kompakten Warzenfortsatz (Abb. 3). Hieraus geht hervor, daß schon geringfügige Veränderungen in einer pneumatischen Zelle, ja schon eine einfache Schleimhauthyperplasie durch Verminderung ihres Luftgehaltes im Röntgenbilde zum Ausdruck kommt. Es sind also nach Sonnenkalb auf Grund der verschiedenen Stärke des Pneumatisationsgrades typische Warzenfortsatzröntgenogramme zu unterscheiden. Außer dem Skiagramm des normal neumatisierten unter-

Abb. 2.
Normale Pneumatisation. Steuverssche Aufnahmerichtung.

scheidet man das Skiagramm des kompakten Warzenfortsatzes, der leichtesten Pneumatisationshemmung, der Übergangsformen und des Warzenfortsatzes mit atrophischer Auskleidung.

Die Warzenfortsatzröntgenographie gewährt uns also einen Einblick in den Pneumatisationszustand, welcher für den Verlauf einer Mastoiditis sehr große Bedeutung hat. An dieser Stelle muß gesagt werden, daß uns Brock auf gewisse Beziehungen zwischen Trommelfellbild und Pneumatisation aufmerksam gemacht hat. Es besteht bei starker Einsenkung der Schrapnellschen Membran fast immer eine deutliche Pneumatisationshemmung.

Für Sonnenkalb finden sich nun alle chronischen Mittelohr-

eiterungen ausschließlich am sklerosierten Warzenfortsatz, es sei denn, daß sich einige unregelmäßige Zellenausläufer geringfügiger Art in die Kompakta hineinschieben. Fälle hochgradigster Pneumatisationshemmung im Sinne Wittmaacks.

Die akute Mastoiditis tritt in ihrer heftigsten Form mit starker Sekretion und starken Warzenfortsatzschmerzen bei dem Typus der leichtesten Pneumatisationshemmung auf (Abb. 4). Wir finden dort einen kleinzelligen Bau, charakterisiert durch Derbheit der Wandungen



Abb. 3.
Kompakter Warzenfortsatz.

und das vom Zentrum nach der Peripherie gleichbleibende Volumen der Lufträume. Das pneumatische System erreicht und überschreitet sogar mitunter das normale Maß. Es fehlt trotz guter Kontrastzeichnung das zierliche spitzenartige Bild. In diesen häufigsten Formen dürfen wir im Falle einer Mastoiditis infolge der zartgebauten Kortikalis Durchbrüche des pathologischen Prozesses nach außen oder nach der Schädelhöhle erwarten. Je stärker die zellauskleidende Gewebsschicht ist, um so größeren Schutz verleiht sie den Knochenwänden, leistet über dem Haften der Infektion weniger Widerstand. Das Röntgenbild zeigt uns dann den Typus stärkerer Pneumatisationshemmung. Aus der Art und dem Umfang des pneumatischen Systems und seiner Umgrenzung,

wie sie sich im Röntgenbilde darstellen, ließe sich also schon bei gesundem Warzenfortsatz mit einiger Wahrscheinlichkeit der Ablauf einer etwaigen Entzündung vorhersagen, obwohl sich der Ablauf eines biologischen Prozesses niemals mechanisieren läßt.

Besteht nun eine akute Entzündung des Mittelohres erst kürzere Zeit, so läßt schon jetzt das Röntgenbild gewisse Veränderungen erkennen. Wir dürfen aus der eine Otitis media acuta fast immer begleitenden Verschleierung nicht immer auf eine schwere Mastoiditis schließen,

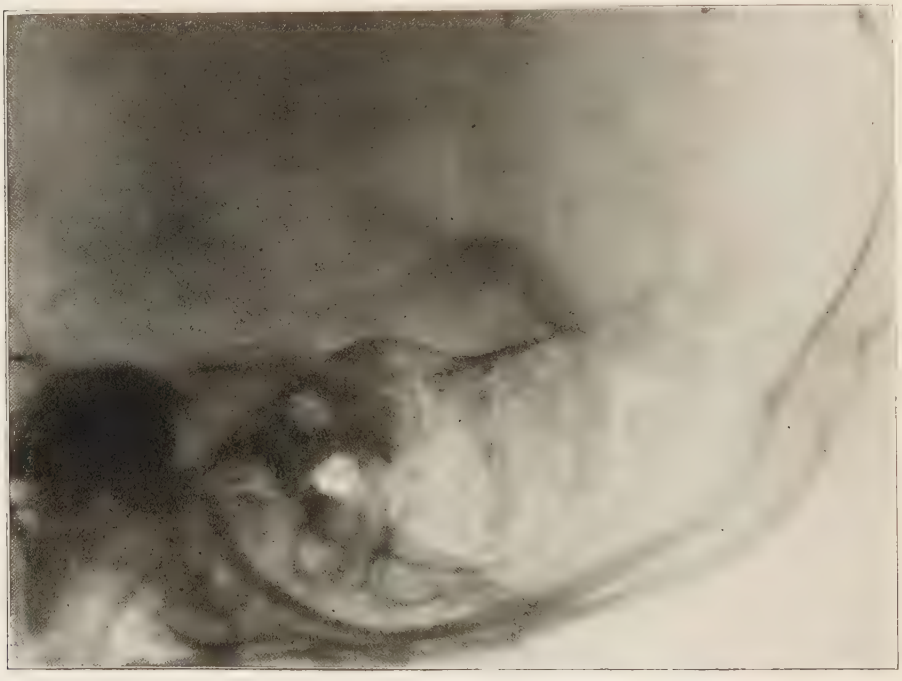

Abb. 4.
Leichte Pneumatisationshemmung.

weil schon eine Hyperämie Abschattung machen kann. Da auch bei höheren Graden von Pneumatisationshemmung ohne akute Entzündung eine Verschleierung bestehen kann, so wäre natürlich ein Vergleichsbild aus der Zeit vor der Erkrankung sehr wünschenswert. Es ist deshalb immer als Vergleichsbild die andere Seite heranzuziehen, was gewiß nicht ganz exakt ist, weil wir uns vor Augen halten müssen, daß in einem nicht geringen Prozentsatz der Fälle ein Unterschied in der Pneumatisation des linken und des rechten Warzenfortsatzes bei ein und demselben Menschen vorhanden sein kann. Mit der fortschreitenden Mastoiditis wird die Abschattung intensiver und nähert sich mehr und mehr dem Knochenschatten (Abb. 5). Sind die Linien der Zellwände un-

deutlich verwaschen, so ergibt sich bei der Aufmeißelung ein morsches knöchernes Zellsystem. Die Zellgrenzen schwinden in gewissen verschatteten Partien, wenn eine Einschmelzung eingetreten ist, ganz. Das fleckige Bild des Processus ist der Ausdruck für verschieden weit fortgeschrittene Stadien der Entzündung in einzelnen Zellkomplexen. Fehlen in dem Skiagramm eines entzündlich erkrankten Processus die Konturen großer Zellen, zeigt sich dagegen nur eine dichte Verschleierung bei kleinen Zellen oder ohne deutliche Zellkonturen, weist das andere zum Vergleich herangezogene Warzenfortsatzbild eine typische leichte Pneu-

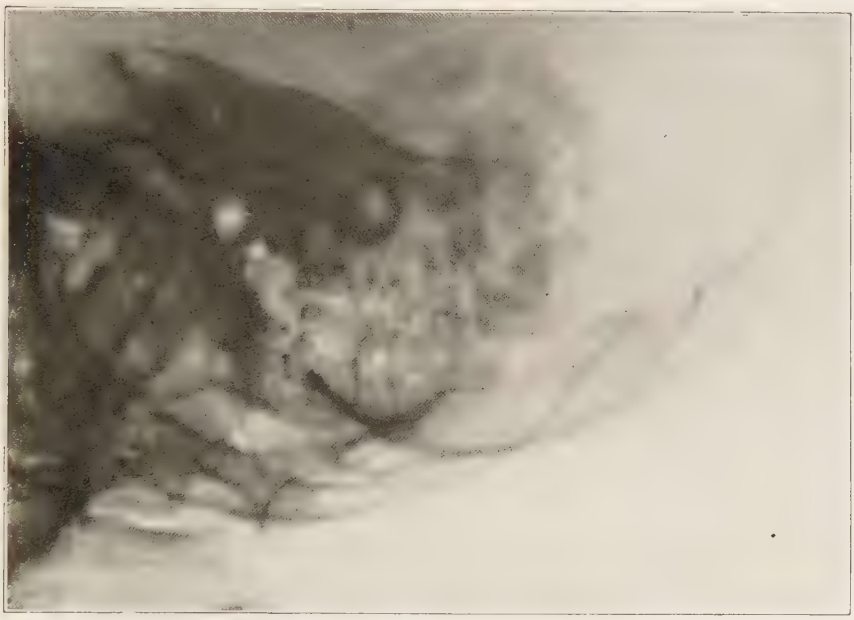

Abb. 5.
Akute citrige Mastoiditis.

matisation auf, wobei wir die gleichen Maße der Pneumatisation beiderseits voraussetzen, uns aber des möglichen Fehlschlusses bewußt bleiben, und treten die klinischen Erscheinungen akut hinzu, so werden wir uns rasch zur Operation entschließen müssen.

Während Beck und Ramdohr es auf Grund ihrer gesammelten Erfahrungen ablehnen mußten, Sequesterbildung, Abszeßhöhlen und Durchbrüche in die Schädelhöhle aus dem Röntgenbilde zu diagnostizeren, indem bei der Verschiedenheit der Bilder immer die Vergleichsplatte vor der Erkrankung fehlte, meint Runge, daß es Bilder gibt, die derartig eindeutig sind, daß sie sicher als Zeichen einer Einschmelzung anerkannt werden müssen. Jedoch liegt der Wert des Röntgenbildes nicht in der Hauptsache in der Beurteilung der Knocheneinschmelzungs-

prozesse, weil man dann das Röntgenbild nicht mehr in dem Maße nötig hat. Es ist vielmehr die Frage aufzuwerfen, kann uns das Bild eine Klarheit verschaffen, wenn unsere anderen klinischen Hilfsmittel versagen. Die Bedeutung der Verschleierung des Warzenfortsatzes wurde dadurch herabgemindert, daß auch bei gewissen Hemmungen der Zellbildung die Zellauskleidung, Transsudate, Gewebspfröpfe, zystische mit abgestoßenen Zellmassen ausgefüllte Räume den Luftgehalt herabsetzen können, ohne daß akut entzündliche Erscheinungen vorhanden sind. Das Röntgenbild zeigt dann häufig Unterschiede in der Dichtigkeit einzelner Stellen, bei denen es sich nach Runge meistens um latente Entzündungsvorgänge handelt, was jedoch nur Vermutung bleiben kann und für die Entscheidung einer akuten entzündlichen Veränderung unverwertbar ist. Über das schnelle Auftreten einer Verschleierung bei der akuten Mittelohrentzündung konnte Runge eine wertvolle Beobachtung anstellen. Nach einer Septumreaktion hatte eine Patientin eine einseitige Otitis media acuta bekommen. 5 Tage nach Einsetzen der Otitis wurden zwei Aufnahmen der beiden Warzenfortsätze gemacht. Auch im Bilde des gesunden Ohres fiel eine leichte diffuse Verschleierung auf, ohne daß die Patientin über Schmerzen und Schwerhörigkeit geklagt hätte. In der Nacht bekam die Patientin Schmerzen, und am nächsten Morgen lief das Ohr. Die Verschleierung war also aufgetreten zu einer Zeit, als sonst noch keinerlei klinische Symptome der beginnenden Otitis deutlich bemerkbar geworden waren. Indessen sagt dieser Fall für das Bestehen einer Mastoiditis noch nichts, denn von einer Abschattung des Warzenfortsatzbildes allein darf ein operativer Eingriff nicht abhängen, wenn auch in diesem Zusammenhange betont werden soll, daß schon in den ersten Tagen einer Mastoiditis eine dringende Indikation zur Operation vorliegen kann.

Es kann ja schon im Beginne der Erkrankung eine heftige eitrige Entzündung, die im wesentlichen in der Auskleidung der pneumatischen Zellen lokalisiert ist, bestehen, und da bei weiterem Zuwarten das Eintreten von gefährlichen Komplikationen zu befürchten ist, so wird die Herstellung von Serienröntgenogrammen, welche sichere Zeichen von Knochenerkrankung und Durchbrüchen feststellen sollen, zwecklos und gefährlich sein, falls sie uns zu einem unnötigen und gefahrvollen Abwarten veranlassen. Es gibt eben Fälle, bei denen wir unser Handeln in der Hauptsache von den klinischen Erscheinungen abhängig machen müssen, da wir, nur um einen positiven Röntgenbefund im Sinne Runges zu erhalten, mit einer Spätoperation nicht immer mehr in der Lage sind, eine tödliche Allgemeininfektion oder intrakranielle Komplikationen zu verhindern.

Hierhin gehört m. E. ein Fall, welcher im Frühjahr dieses Jahres in unserer Behandlung war: Patientin Pauline W. kam am 24. III. 1927

in die Sprechstunde. Sie klagte über sehr heftige Schmerzen, die von der rechten Warzenfortsatzgegend in den Hinterkopf ausstrahlten. Die Untersuchung ergab: Rechtes Ohr: äußerer Gehörgang frei, Trommelfell leicht gerötet, diffus getrübt, reflexlos, stark retrahiert, Hammergriff verkürzt, Processus brevis weit vorspringend. Membrana Shrapnelli ebenfalls stark retrahiert. Bei Druck auf den Warzenfortsatz besonders in seiner hinteren Begrenzung starker Schmerz, kein Ödem der Weichteile, keine superiostale Schwellung zu palpieren. Linkes Ohr: oto-

Abb. 6.

skopischer Befund normal. Flüstersprache rechts 50 cm, Weber nach rechts, Schwabach verlängert, Rinne rechts negativ, links positiv, nach Tubenkatheterismus: rechts Flüstersprache 2 m, Weber bleibt nach rechts lateralisiert.

Die Diagnose lautete zunächst Otitis media acuta catarrhalis. Im Verlaufe der folgenden Wochen wurde häufig katheterisiert, außerdem bekam die Patientin Kopflichtbäder. Die Schmerzen nahmen zunächst ab, das Gehör besserte sich rechts auf 3 m Flüstersprache. Am 10. Mai erschien die Patientin von neuem und klagte über rasende Schmerzen der rechten Kopfhälfte. Auch jetzt war von einer Rötung und Schwellung der rechten Warzenfortsatzgegend nichts nachzuweisen. Die vorgenommene Temperaturmessung ergab 37,5. Das Trommelfellbild hatte sich

gegenüber dem Anfangsbefunde wesentlich gebessert, man hatte den Eindruck, daß es sich um funktionelle Beschwerden im Sinne einer Otalgie des rechten Ohres handelte, bis die Patientin am 19. 5. nochmals erschien und zur Operation drängte. Es wurde jetzt eine Röntgenaufnahme beider Ohren gemacht, und dabei ergab sich folgender Befund (Abb. 6 und 7): Linkes Ohr: kleinzellige Pneumatisation nach dem Typus einer leichten Hemmung. Der Sinus sigmoideus ist mäßig vorgelagert. Rechtes Ohr: Paukenhöhle lufthaltig, Antrum und periantrale Zellen

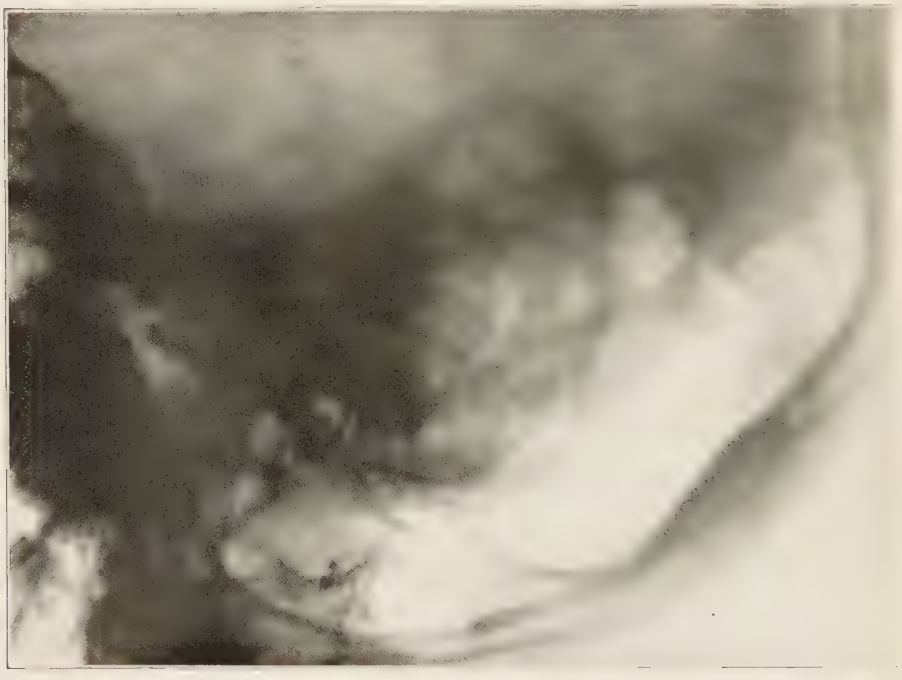

Abb. 7.

verwaschen, fleckige Zeichnung des übrigen Warzenfortsatzes, Strukturzeichnung in dem Processus teilweise verschwunden, hinter der Warzenfortsatzgegend entsprechend dem Verlaufe des Sinus transversus eine unregelmäßig begrenzte pfennigstückgroße Aufhellung, weiter dahinter ist der verschattete Sinus in seinem Verlaufe nach dem Confluens sinuum zu differenzieren.

Einlieferung auf die Ohrenabteilung. Am Abend bildet sich an der hinteren Begrenzung des rechten Warzenfortsatzes eine deutliche subperiostale Schwellung und Rötung der Weichteile aus. Temperatur 37,6. Am 20. 5. Aufmeißelung rechts, Narkose, Operateur Dr. Hirsch. Operationsschnitt 1 cm hinter Ohrmuschelansatzfurche, davon ausgehend T-Schnitt nach hinten. Abschieben des Periostes; dabei findet sich die Kortikalis am

Übergang zwischen Schläfenbein und Hinterhauptsbein in pfennigstückgroßer Ausdehnung erweicht. Im Warzenfortsatz selbst Einschmelzungsprozesse. Ausgedehnter epiduraler Abszeß von der mittleren bis an die hintere Schädelgrube reichend. Thrombose des Sinus transversus vom Torcular Herophili bis zum Bulbus venae jugularis reichend. Spaltung des Sinus, Ausräumung des Thrombus, Jodoformgazetamponade, Parazentese, Verband. Die bakteriologische Untersuchung ergab Streptococcus mucosus. Der Verlauf war günstig, die Operationshöhle war



Abb. 8.
Linker Warzenfortsatz.

gleich zu Beginn der Nachbehandlung mit gesunden Granulationen ausgefüllt. Der Epidermis schob sich von den Operationsschnitträndern lebhaft nach der Antrumgegend vor. Rektale Temperaturen hielten sich stets unter 38. Am 19. VI. war die retroaurikuläre Öffnung verschlossen. Flüstersprache über 4 m. Patientin wurde in ambulante Behandlung entlassen.

Aus dem hiesigen Röntgeninstitut der Herren Drs. Fink & Kötzle wurde mir ferner zur Publikation ein Fall von rechtsseitiger Sinusthrombose zur Veröffentlichung überlassen. Es handelt sich hier um einen Warzenfortsatz mit irregulärer Pneumatisation. Die sehr großen, der vorderen Sinuswand benachbarten pneumatischen Zellen sind ver-

schleiert, ihre Zellwände sind verdickt, aber die Kontur noch vorhanden. Antrum und Paukenhöhle, sowie periantral gelegene Hohlräume total verschattet. In weiter Ausdehnung ist der völlig thrombosierte Sinus deutlich zu sehen (Abb. 8 und 9). Den Herren Drs. Finkh und Kötzle möchte ich an dieser Stelle für ihre Liebenswürdigkeit meinen verbindlichsten Dank aussprechen.

Die in den ersten Tagen der Warzenfortsatzentzündung vorhandene Verschleierung des Zellbildes, in denen fleckenweise Dichtigkeitsdifferen-

Abb. 9.
Rechter Warzenfortsatz.

zen auftreten — das Stadium der Marmorierung nach Sonnenkalb — läßt das Strukturbild der Zellenwände unverändert. Runge empfiehlt deshalb nach einer gewissen Zeit eine zweite Aufnahme zu machen, auf der bei vergleichender Betrachtung mit dem ersten Skiagramm charakteristische Veränderungen nachzuweisen sind, wenn sich der entzündliche Prozeß verschlimmert hat. Es gibt jetzt keine scharfe Zellwandzeichnung mehr, das feine Netzwerk wird verwaschen, die Erkrankung ist in das Stadium der schweren Mastoiditis eingetreten. Dieser Zustand muß nicht gleichmäßig über den ganzen Warzenfortsatz verbreitet sein, sondern kann von einer oder mehreren Zellgruppen aus erfolgen. Klinisch setzt jetzt eine reichlichere eitrige Sekretion ein. Die für die röntgeno-

logische Diagnose der Mastoiditis entscheidenden Veränderungen im Röntgenbilde sind also das Verschwinden einzelner Zellbälkchen und das Zusammenfließen mehrerer Zellen. Sind die Vergleichsaufnahmen gleichmäßig exponiert und entwickelt, ist die gleiche Aufnahmerichtung gewählt, so sind die Bedingungen für das Erkennen pathologischer Veränderungen erfüllt. Trotz der Vielseitigkeit der Bilder versucht Runge zwei Arten von Einschmelzungsvorgängen festzulegen. Die bei Beginn einer Entzündung auftretenden umschriebenen Verschleierungen sind der Ausdruck für stärkere Hemmung, lokaler Disposition oder für Ansiedlungsorte des entzündlichen Virus. In solchen Höfen lassen sich Einschmelzungsprozesse am häufigsten beobachten. Die im stärker verschleierten Herde noch gut sichtbaren Konturen werden auf weiteren Bildern verwaschen, an einzelnen Stellen durchbrochen und verschwinden. Als Schluß resultiert eine große abgeschattete Höhle und entspricht in ihrem Volumen dem ehemaligen Hofe.

Es kann nun auch die Einschmelzung von einer einzigen Zelle — der Terminalzelle — ausgehen in der Annahme, daß es den Keimen zunächst nur an einer Stelle gelingt, durch die Zellauskleidung auf den Knochen vorzudringen. Jetzt breiten diese sich unter der Gewebsschicht durch den Knochen auf benachbarte Zellgruppen aus und bringen diese zur Arrosion. Diesen Prozeß gibt das Röntgenbild durch kontinuierliches Schwinden benachbarter Zellwandkonturen wieder, dadurch die Zelle, von der die Arrosion ausgeht, ständig vergrößernd. Dieser Vorgang spielt sich am häufigsten in der Peripherie ab.

Als differentialdiagnostisches Hilfsmittel zwischen einer im Gefolge von Mastoiditis auftretenden Periostitis und einem kollateral entzündlichen Ödem bei Otitis externa läßt sich die tangentiale Röntgenaufnahme in anterioposteriorer Sagittalrichtung, wie sie von Staunig und Stupka 1920 angegeben wurde, verwerten. Die im Röntgenbilde von dem lokkeren subkutanen Gewebe und der Hautlage deutlich zu unterscheidende Muskel-Periostlage erfährt bei einer eine Mastoiditis begleitenden Periostitis eine Dickenzunahme, während durch das entzündliche Ödem bei Otitis externa die Hautlage an Volumen zunimmt. Im allgemeinen werden wir jedoch ohne diese Röntgenaufnahmen auskommen können, obwohl wir zugeben müssen, daß in Fällen von Kombination von Otitis externa und Otitis media mit Mastoiditis dieses Verfahren eines gewissen Wertes nicht entbehrt.

Wenn wir zum Schlusse die Ergebnisse unserer Untersuchungen zusammenfassen dürfen, so können wir sagen:

1. Seit Beginn der Röntgenologie des Ohres sind besonders durch die Wittmaacksche Lehre von der Pneumatisation des Warzenfortsatzes bedeutende Fortschritte gemacht worden.

2. Wenn wir auch häufig in der Lage sind, im Röntgenbilde schwere entzündliche Veränderungen des Warzenfortsatzes festzustellen, so dürfen wir doch in nur ganz seltenen Fällen auf Grund eines Röntgenbildes allein die Indikation für einen operativen Eingriff stellen. Das Röntgenbild ist uns jedoch ein vorzügliches Hilfsmittel geworden, den morphologischen Zustand eines entzündeten Warzenfortsatzes zu erkennen und ist zusammen mit den klinischen Symptomen ein unentbehrlicher Faktor für die Indikationsstellung zur Operation.

3. Zu unserer Orientierung über den anatomischen Bau des Warzenfortsatzes leistet das Röntgenbild sehr viel Gutes, indem es uns schon vor der Operation zeigt, welchen anatomischen Zustand wir bei der Operation zu erwarten haben.

4. Was wir vor der Röntgenologie nur durch Sektion, sei es in vivo oder sei es in mortuo, feststellen konnten, zeigt uns jetzt das Röntgenbild auf eine sehr einfache Weise, und die manchmal an Furcht grenzende Vorsicht, die besonders der weniger geübte Operateur vor dem vorgelagerten Sinus walten lassen mußten, ist jetzt dem sicheren Urteil über die Lage des Sinus zum Antrum und der hinteren Gehörgangswand gewichen.

5. Durch die Kenntnis der Pneumatisation des Warzenfortsatzes zusammen mit den klinischen Symptomen sind wir auch heute mehr als vor der röntgenologischen Zeit befähigt, uns ein Bild von der Prognose und dem Verlaufe des einzelnen Falles zu machen.

Literatur.

Albrecht (Tübingen), Der Wert der Röntgenstrahlen in der Ohrenheilkunde. Verhandl. württ. H.-N.-O.-Ärzte, Juli 1924.

Altschul, Walter, Beitrag zur Röntgenologie des Gehörganges. Zeitschr. f. Hals-, Nasen- u. Ohrenhlk. Bd. 14, H. 1/2, S. 335 bis 340, 1926.

Amberg, Emil, Zur Röntgendiagnose der Mastoiditis. The Laryngoskope 1916, S. 7.

Asari, Saburs, Über Röntgenbefunde am Schläfenbein bei Tumoren. Fortschr. a. d. G. d. Röntgenstr. 1922, Bd. 29, H. 4.

Barwich, M. und W. Hardt, Beitrag zur Frage der Frühoperation. Zeitschr. f. Hals-, Nasen- u. Ohrenhlk. Bd. XIV.

Beck und Ramdohr, Über röntgenologische und klinische Erfahrungen auf dem Gebiete der Hals-, Nasen- und Ohrenheilkunde. Zeitschr. f. Hals-, Nasen- u. Ohrenhlk. Bd. 78.

Brock, Trommelfellbild und Pneumatisation.

Brühl, Anat. Anz. Bd. 14.

Brünetti und Malcangi, Archiv. ital. d. otol. 1917, Bd. 28, H. 1.

Brünings (Jena), Stereo-röntgenologische Schnellaufnahmen des Felsenbeins am Lebenden. 19. Versamml. d. D. Otol. Gesellsch., Dresden.

Deutsch, L. (Wien), 14. Vers. Deutscher Hals-Nasen-Ohrenärzte.
Deutsch, L. und Eg. Mayer, Zur Röntgenuntersuchung operierter Schläfenbeine. Fortschr. a. d. Geb. d. Röntgenstr.
Dixon, G. S., Laryngoskope, Bd. 36, Nr. 8, S. 614, 1926.
Edward, J. G., Medi. Journal of Australia, 1926, Bd. 2, Nr. 2, S. 42 bis 44.
Ferreri, G. (Rom), Der gerichtsärztliche Wert der R. d. W. bei der Radikaloperation. Archiv Intern. d. Laryng. Juni 1924.
— Die Radiographie zum Studium der Topographie des Gehörorgans. 12. Jahresversammlung d. Societ. ital. d. Laryng. rhino. oto.
Foretti, Conrado, Zur Röntgentechnik des Warzenfortsatzes. Archiv. ital. d. oto, rhino, laryng. 1926, Bd. 37, H. 2.
Gaillard, René, Annal. des malad. d. l'oraille, du lar. du nez et due phar. 1923, Bd. 42, Nr. 7.
Graupner, Technisches zur Röntgenphotographie. Berliner Otol. Gesellschaft 30. V. 1913.
Henle und Hinsberg, Zeitschr. f. Hals-, Nasen- u. Ohrenhlk. Bd. 49.
Hinsberg (Breslau), 76. Versammlung Deutscher Naturf. u. Ärzte, Abteilung für Ohrenheilkunde.
Hirtz, E.,Die Radiographie der Schädelbasis, Journal de radiol. et d'electrol. 1922, Bd. 6, Nr. 6.
Hoeve, J. v. d., Röntgenaufnahme des Felsenbeins und Ophthalmologie. Acta oto laryngol. Bd. 9, 1/2, S. 104—9/26.
Heinemann, Albert, Die Röntgenogramme d. W. und ihre klinische Bedeutung. Beitr. z. Anat., Physiol., Pathol. u. Therapie d. Ohres, d. Nase u. d. Halses 1922, Bd. 19, H. 1/2.
Busch, H., Neue Röntgenaufnahmen vom Schläfenbein am Lebenden. Passowsche Beiträge, Bd. 3.
Heilbron, L. G., Die Röntgenographie des Felsenbeins. Acta radiol. Bd. 2, H. 3.
Jermann, E. E., Frontalsinus und Mastoidtechnik. Radiology 1926, Bd. 7, Nr. 2, S. 162 bis 165.
Iglauer, (Cincinati) Exper. u. klin. Beiträge z. R.-Untersuchung d. W. Annals of oto, rhin. and laryng. 1909.
de Kleyn und Stenvers, Über die Bedeutung der Radiographie des Felsenbeins für die otol. Diagnostik. Archiv f. Ohren-, Nasen- u. Kehlkopfheilk. Bd. 103, S. 163.
King, J. J., Laryngoskope Bd. 32, Nr. 12.
Lange (Sidney), Laryngoskope April 1910.
— Fortschr. a. d. Geb. d. Röntgenstr. Bd. 17, H. 2.
Mayer, E., Beitrag zur röntgenologischen Untersuchung des Ohres. Fortschr. a. d. Geb. d. Röntgenstr. Bd. 31, H. 1 und Bd.20, H. 3 u. 4.
Mayer, O., Zeitschr. f. Hals- Nasen-, u. Ohrenheilk. Bd. 17.
Pierce, N. H., Röntgenuntersuchungen bei Ohrenerkrankungen und ihre Beziehungen zu dem Pneumatisationsgrade des W. Transactions of the Americ. academ. of ophthal. and oto-laryng. 1922.
Reverchon et Hirtz, Congrès franc. d'oto, rhino, laryng., Paris 1922.
Runge, Über Indikationsstellung zur Mastoidoperation auf Grund des Röntgenbildes. Zeitschr. f. Hals-, Nasen- u. Ohrenheilk. Bd. 81.
Seiffert (Breslau), Was leisten die Röntgenstrahlen diagnostisch in der Ohrenheilkunde? Zentralbl.

Sonnenkalb (Jena), Die Röntgendiagnostik des Nasen- und Ohrenarztes. Gustav Fischer 1914.
Stenvers, H. W., Röntgenographie des Os petrosum. Acta oto laryng. 1922, Bd. 3.
Staunig und Stupka, Die Weichteilschwellung über dem W. im Röntgenbild. Zeitschr. f. Hals-, Nasen- u. Ohrenheilk. Bd. 79.
Thieupont, R., Das Röntgenogramm des Gehörorganes. Journal belge d. Radiol. Bd. 15, H. 2, S. 98 bis 109, 1926.
Turner, A., Logan and W. Porter, Journal of Laryng. a. otol. Bd. 37. Nr. 3.
Ulrich (Zürich), Hauptvers. d. Ges. schweiz. Hals- u. Ohrenärzte 1923, Solothurn.
Völger, G., 2. Jahresvers. d Ges. Deutsch. Hals-Nasen-Ohrenärzte, Juni 1922. — Zeitsch. f. Hals-, Nasen- u. Ohrenheilk. 1923, Bd. 4, S. 313.
Voß, O., Die Radiologie in der Ohrenheilkunde. 16. Vers. der D. Otol., Gesellsch. Bremen 1907.
Whiting, Frederik, Röntgenuntersuchung als Hilfe bei W.-Operationen. Laryngoskope 1926, Bd. 36, Nr. 8.
Winkler (Bremen), Röntgenaufnahmen der W.-Gegend. 16. Vers. d. D. Otol.-Ges., Bremen 1907.

Lebenslauf.

Ich, Klaus Felgner, bin geboren am 21. X. 1898 in Altona. Hier besuchte ich die Elementarschule und von Ostern 1908 bis Frühjahr 1914 das Reformrealgymnasium, darauf von Ostern 1914 bis Weihnachten 1916 das humanistische Kaiserin-Augusta-Viktoria-Gymnasium zu Ploen in Holstein.

In den Jahren 1917, 1918 bis Frühjahr 1919 war ich im Felde bei der II. Abteilung des Feldart.-Rgts. Nr. 98.

Im Juni 1918 wurde ich aus dem Felde nach Posen beurlaubt und bestand dort die Kriegsreifeprüfung am humanistischen Kaiserin-Auguste-Viktoria-Gymnasium.

Nach meiner Rückkehr aus dem Felde bezog ich die Universitäten Kiel und Frankfurt, wo ich im Herbst 1921 die ärztliche Vorprüfung ablegte. Meine klinischen Studien machte ich an der Universität Frankfurt a. M.

Die ärztliche Staatsprüfung beendete ich am 15. IV. 1924 in Frankfurt.

Buchdruckerei Richard Hahn (H. Otto) in Leipzig